

Le pied bot et son association à un syndrome de Marfan

In J.CLAUSTRE "LE PIED A TRAVERS L'HISTOIRE", MASSON Paris 1991 (pp. 66-76)

Par Marius LACHERETZ, Professeur émérite à la faculté de médecine de Lille 36360 Lucay-le-Mâle

S'adressant le 18 janvier 1985 au public de la salle Gaveau, un écrivain et homme politique éminent avançait imprudemment que " le pied bot de Talleyrand ne provenait pas d'une tare génétique, mais d'une mauvaise position intra-utérine ".

L'entité constituée par le "pied bot varus équin congénital" recouvre plusieurs catégories d'étiologies différentes.

Les unes, secondaires à une atteinte neuro-musculaire dont l'influence s'exerce pendant la vie intra-utérine, accompagnent des séquelles de fœtopathie représentées essentiellement par l'arthrogrypose, par des myélodysplasies liées à des dysraphismes médullaires dont la myélo-méningocèle est la forme la plus évidente, ou bien encore par certaines anomalies comme la maladie de Steinert.

Mais le "pied bot varus équin congénital" se rencontre aussi en dehors de toute affection neuro-musculaire. Il semble dépendre alors, au moins partiellement, de facteurs géniques sur lesquels Mau [18] avait, dès 1927, attiré l'attention. R.Wynne-Davis [26] en a étudié les différents aspects. Son enquête met en évidence un taux de récurrence de l'ordre de 3% au premier degré - soit d'environ 30 fois plus élevé que dans la population générale de race blanche - tombant à 0,60% et à 0,20% quand on passe respectivement aux parents du second degré et à ceux du troisième degré. Si l'on rapproche ces conclusions du résultat des confrontations gémellaires qu'a entreprises K. Idelberger [11] et qui montrent un degré de concordance de 32,5 % chez les monozygotes contre 3 % pour les dizygotes, le " pied bot varus équin congénital dit idiopathique " apparaît comme un exemple d'hérédité multifactorielle où s'additionnent une prédisposition polygénique et des facteurs de milieu.

Ces chiffres cependant constituent des moyennes. C'est ainsi que, du fait d'un seuil plus bas dans le sexe masculin, le risque pour un deuxième enfant d'une même fratrie est de 2 % si le premier enfant touché est un garçon, et de 5 % s'il s'agit d'une fille [27]. Mais surtout, étudiant la variation en fonction de l'atteinte d'un autre membre de la famille, Palmer [20] fait ressortir un taux de récurrence au premier degré d'approximativement 1 % en l'absence d'histoire familiale, et de presque 10 % s'il y a une histoire familiale positive, le risque devenant même, selon R. Wynne-Davies [27], de 25 % pour un deuxième enfant quand, en plus d'un premier enfant, le père ou la mère se trouvent concernés. On peut donc penser qu'existent plusieurs variétés de pied bot varus équin congénital dit idiopathique. Les unes, rigides, dites intrinsèques, semblent liées à un arrêt de développement, avec un facteur génétique pouvant être fort, et les autres, souples et facilement réductibles, dites extrinsèques, provoquées principalement par une cause occasionnelle extérieure à l'individu, probablement de nature posturale, s'exerçant dans le milieu ambiant et pendant la vie intra-utérine.

Qu'en était-il dans le cas de Talleyrand ?

Mais tout d'abord était-il effectivement affligé d'un pied bot varus équin congénital ?

Sur le croquis dans lequel la Comtesse Bruyère l'a saisi sur le vif (fig. 1), et qui n'a fait l'objet d'aucune retouche, l'existence d'une chaussure exhaussée obliquement en équin par élévation du talon apparaît à l'évidence du côté droit.

La plus grande hauteur de cette chaussure par rapport à celle du côté gauche détermine un allongement fonctionnel du membre, avec obliquité du bassin d'origine basse et inflexion latérale gauche du rachis lombaire se traduisant, en ce qui concerne la taille et la hanche, par un relief asymétrique plus accusé à droite. Le déséquilibre latéral gauche du tronc peut lui aussi résulter de cet allongement fonctionnel, mais semble avoir plutôt pour but de reporter le poids du corps sur la canne tenue dans la main gauche, afin de soulager les douleurs engendrées à l'appui par des durillons ou hygromas développés au niveau des points de contact anormaux du pied droit avec le sol.

De cette analyse, il ressort que la chaussure en cause n'avait pas été réalisée de façon à récupérer de la longueur par fixation du pied en équin et compenser ainsi un raccourcissement de membre, mais à rétablir l'équilibre d'un pied déformé dont la déviation était devenue irréductible, totalement ou en partie.

L'examen de l'appareil orthopédique exposé au Château de Valençay apporte des renseignements complémentaires. Sur toute la longueur du côté externe de la chaussure, la lisse est débordante, surélevée, et taillée obliquement, pour reporter la base de sustentation en dehors de l'axe du poids du corps et corriger ainsi la supination par l'action de la pesanteur lors de la mise en charge (fig. 2 et 3). Ce dispositif est complété par un contrefort externe rigide remontant sur le côté du talon, englobant la malléole, et capitonné du fait des blessures cutanées qu'il aurait été susceptible de provoquer en regard de la saillie malléolaire (fig. 2 et 4). Enfin, existe un étrier court étreignant le talon et supportant, par l'intermédiaire d'une articulation à butée réglable, un tuteur interne solidarisé à la jambe par une embrasse de mollet, elle aussi articulée. A cela s'ajoute une sangle en T dont la rampe s'insère à la partie externe du talon, coiffe la malléole externe, et, par ses deux branches horizontales, vient prendre appui sur le tuteur interne (fig. 4 et 5). Seule diffère du modèle prescrit par R. Ducroquet [10], la façon de relier le tuteur interne à la chaussure, la boucle qui ferme la chaussure en plus du laçage, semblable à celle qui existe du côté opposé, ne devant pas d'autre part être interprétée comme une bride de cou-de-pied d'indication orthopédique.

Un appareil redresseur se trouve donc fixé sur une chaussure orthopédique qui s'avère être à la fois compensatrice et correctrice d'une déformation en varus équin du pied, mais dont les dimensions excèdent par ailleurs de beaucoup celles d'une chaussure ordinaire, à la fois par le volume et par la longueur. L'importance du volume tient à la nécessité d'incorporer



Fig. 1. , Dessin de la Comtesse Bruyère (remis à l'endroit): Talleyrand aux eaux d'Aix-la-Chapelle en juillet 1829. (Bibliothèque Nationale. Cabinet des Estampes. Réf. : 67.A. 16600 N2 Bénévent).

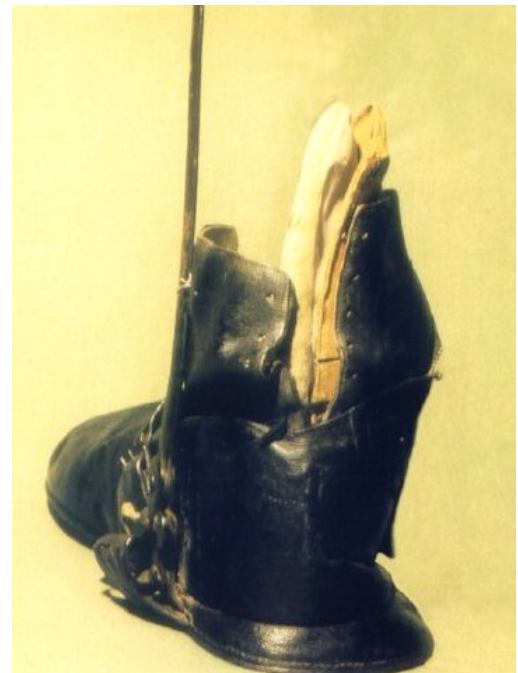

Fig. 2. - Chaussure à semelle et talon désaxés vue de dos, avec base de sustentation en dehors de l'axe du membre pour correction du varus lors de la mise en charge. A remarquer également la fermeture postérieure de la tige par laçage, et le contrefort externe doublé d'un feutre (collection particulière, photo François Bonneau).

sous le pied un liège oblique pour répartir l'appui sur toute la plante. L'allongement, effectué par un bout simulé afin de conserver entre les diverses parties de la chaussure les proportions et l'aspect d'une chaussure normale, répond à des préoccupations d'ordre esthétique semblables à celles qui conduisaient à cacher l'appareil redresseur par un bas de soie [2], avant que n'apparaisse la mode du pantalon.

Pour expliquer ce pied bot varus équin, Talleyrand a raconté qu'il s'était démis le pied droit à l'âge de quelques mois en tombant de dessus la commode sur laquelle sa nourrice l'avait placé, et que, découvert trop tard, cet accident était devenu sans remède [23].

Assurément, la chute d'une table ou d'une commode n'est pas rare dans le tout jeune âge, et le personnel qui a la garde de l'enfant passe souvent sous silence un traumatisme révélé seulement dans la suite par une déformation ou un cal exubérant de la clavicule ou de l'humérus. La tête partant habituellement la première en raison de son poids, et la réception au sol se faisant par les membres supérieurs ou sur l'épaule, les membres inférieurs sont beaucoup plus rarement concernés. Au pied, les os du tarse, du fait de leur élasticité chez le tout petit, absorbent les forces déformantes, et les transmettent à l'extrémité inférieure de la jambe pour y déterminer des fractures en bois vert ou des décollements épiphysaires sans rupture ni écrasement du cartilage de conjugaison. Le remodelage qui se produit avec la croissance, grâce au pouvoir exceptionnel de régénération propre au nourrisson, corrige les déformations résiduelles avec retour rapide à l'aspect normal.

Dans ce genre d'accident et à cette période de la vie, on n'observe jamais en effet de fractures épiphysaires ou épiphyso-métaphysaires, et par conséquent jamais de dislocation du cou-de-pied, ni, par épiphysiodèse partielle ou perturbation de la vascularisation épiphysaire, de désaxations secondaires forcément d'ailleurs accompagnées d'un raccourcissement qui n'existait pas chez Talleyrand (fig. 1).

L'allégation d'un traumatisme négligé pour excuser une anomalie considérée comme honteuse, reprise par les historiens [14, 19], ne peut donc valablement être retenue, pas plus d'ailleurs que l'hypothèse d'une déformation secondaire à une atteinte paralytique néo-natale ou post-natale, envisageable seulement dans l'éventualité d'un pied varus équin tout ensemble isolé et constaté pour la première fois à l'âge de 4 à 5 ans sans le moindre renseignement sur l'état antérieur.

Le diagnostic de pied bot varus équin congénitaux s'impose donc.

Il faut toutefois remarquer que la chaussure orthopédique portée par Talleyrand n'était pas de chant, comme celles utilisées dans les cas négligés et invétérés, mais qu'elle formait avec un appareil redresseur une orthèse semblable à celles qui sont prévues pour les déformations résiduelles encore partiellement réductibles, même difficilement. Contrairement à certaines légendes, sa famille ne s'était donc pas montrée indifférente à son égard et s'était préoccupée de la faire soigner.

Reste à préciser l'étiologie. Pour cela, l'existence, chez Talleyrand, d'un syndrome de Marfan [12] - et par conséquent d'une élastopathie en rapport avec un défaut de formation généralisée du tissu conjonctif transmis par un gène autosomique dominant - constitue un élément déterminant [13].

Les biographes qui se sont longuement étendus sur la déformation du pied droit de Talleyrand n'ont guère été sensibilisés par l'irrégularité de conformation de l'autre pied, dont Cruveilhier avait fait part à quelques confrères [7] et que Talleyrand lui-même confirme dans ses mémoires quand il parle de l'affaissement d'un "

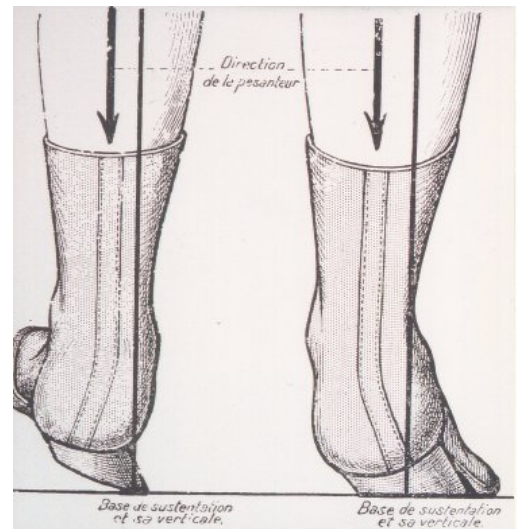


Fig. 3. - Schéma du mode d'action de la semelle à talon désaxé (d'après R. Ducroquet).

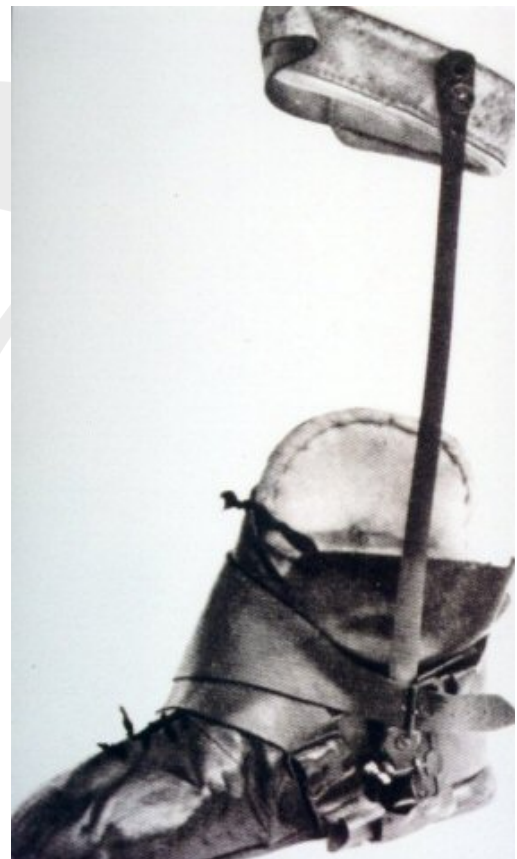

Fig. 4 - Chaussure de Talleyrand avec son appareil redresseur (collection particulière, photo François Bonneau).

pied qui avait seul à supporter le poids du corps " [23].

Sur ce point, des conclusions fort intéressantes sont à tirer de l'examen de la chaussure gauche conservée au Château de Valençay avec l'appareil orthopédique utilisé à droite. Cette chaussure est sans talon, à semelle mince et lisse perdue. Fermée par un lacet, couvrant tout le pied, elle comporte une faible longueur de claque, et au-delà de l'empaigne, une boucle formant bride de cou-de-pied. Il s'agit, en termes de métier, d'un " cousu-chausson " voisin du modèle " Duc de Guise ", dont par ailleurs le bout est carré et la forme droite (fig. 6). On ne relève pas de marques ou empreintes laissées par une déformation éventuelle du pied ou des orteils. Mais par contre, existent un faible volume symptomatique d'un affaissement de la voûte plantaire, et donc d'un pied plat, ainsi qu'une disproportion frappante entre la longueur et la largeur qui sont respectivement pour la semelle, de 29,5 cm et de 8 cm. Ces dimensions de la semelle sont celles que l'on relèverait sur un pied nécessitant une pointure 46 pour sa longueur, mais dont la largeur serait celle d'un pied de femme chaussant du 39. Le pied gauche de Talleyrand était donc très étroit, transversalement inférieur à une deuxième largeur, alors que, pour une longueur de pied estimée à environ 28,5 cm compte tenu du débord du corps de la chaussure par rapport à la semelle, ce qui correspond à une pointure 44, il aurait dû se situer entre la quatrième et la cinquième largeur. Mais ce pied apparaît aussi comme exagérément long. Il représente en effet 16 % de la taille de Talleyrand, qui atteignait " 5 pieds, 5 pouces et demi ", soit 1 m 768, selon un passeport de 1796 [14-19], sans que cet indice soit faussé par une déformation du rachis réduisant la hauteur du tronc. Ce quotient dépasse ainsi de 1 % le taux de 15 % à partir duquel on peut dire qu'il y a dolichosténomélie ou éventuellement arachnodactylie [25].

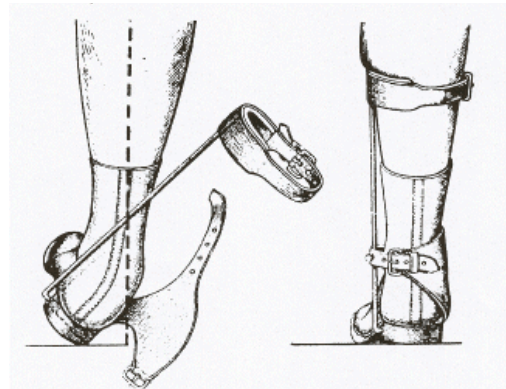


Fig. 5. - Schéma du mode d'action de l'appareil redresseur (d'après R. Ducroquet).

Jointe à un dolichomorphisme et à une stature très largement au-dessus de la moyenne - à l'époque normalement comprise entre 1,62 m et 1,65 m (chiffres communiqués par le Ministère de la Santé et de la Famille pour l'année 1850) -, l'existence d'un pied plat anormalement étroit pour sa longueur, et trop long par rapport à la hauteur du corps, est évocatrice d'un syndrome de Marfan [16, 17] dont le tableau clinique est toutefois incomplet.

Manquent en effet les troubles oculaires rencontrés dans 50 à 70 % des cas, consistant en une myopie, ou dus, pour une moitié d'entre eux, à une ectopie congénitale des cristallins. Talleyrand n'a jamais présenté de troubles de la vision. Jusqu'à la fin de ses jours, il a pu lire et entretenir sans peine une correspondance suivie. Si, dans une lettre adressée à Madame Adélaïde le 9 juin 1831 [8], il se plaignait d'être arrivé à "deux numéros de lunettes plus forts" que ceux dont il se servait auparavant, c'est qu'à 77 ans, sa presbytie était devenue plus gênante.

Sont également absentes les anomalies cardio-vasculaires signalées chez 30 à 60 % des sujets touchés par le syndrome. Quand elles existent, elles conduisent en effet au décès par rupture d'anévrisme disséquant de l'aorte, ou à des défaillances cardiaques tenant à des régurgitations valvulaires secondaires à une dilatation de l'aorte descendante ou une " floppy mitral valve ", bien avant l'âge atteint par Talleyrand, mort à 84 ans d'un anthrax lombaire gauche [14, 21] diagnostiqué par Cruveilhier et opéré, puis réopéré deux fois par Marjolin. Talleyrand était certes sujet à des crises de palpitations qui lui faisaient craindre un " polype au cœur " [14] ; et son pouls " avait une intermittence à chaque sixième pulsation " [21]. Cela n'est pas incompatible avec une communication inter-auriculaire bien tolérée, et signalée comme pouvant coïncider avec un syndrome de Marfan [16]. Mais il semble bien qu'il faille rapporter ces symptômes à des manifestations extra-systoliques indépendantes de tout substratum anatomique.



Fig. 6. - Chaussure gauche de Talleyrand : "cousu-chausson" de forme droite et à bout carré, voisin du modèle "Duc de Guise" (collection particulière, photo François Bonneau).

Faute de signes oculaires ou cardiaques, il est en général difficile d'être affirmatif. Il ne saurait cependant y avoir de confusion avec une homocystinurie malgré des yeux très clairs [19], un teint décrit comme blême [2] ou blafard [14], des cheveux et des sourcils blonds [19], voire blondasses [2]. L'absence de pigmentation n'est pas un signe pathognomonique de cette maladie qui peut rappeler le syndrome de Marfan sur le plan squelettique, mais s'accompagne d'un retard mental dans 50 % à 2/3 des cas, d'une luxation " acquise " des cristallins constatée dès l'enfance et de thromboses artérielles ou veineuses graves survenant presque toujours avant l'âge de 30 ans [4].

Une constitution XYY ou XXY, du type Klinefelter, peut aussi donner lieu à une phénocopie d'un syndrome de Marfan [9, 16]. On ne saurait d'autant moins laisser dans l'ombre cette possibilité, que Talleyrand passait pour être imberbe, et que Rewbel [19] le présentait comme " un libertin sans besoin (sexuel) et sans moyens (sexuels) ", ce qui est certainement exagéré, et ne semble que partiellement confirmé par Madame de Flahaut quand elle avouait s'être détachée de lui parce qu'elle le jugeait plus suave que vigoureux [2,19]. En fait, sa barbe, peu fournie et qui poussait rare [2], n'était sans doute pas complètement inexistante puisqu'il se faisait raser tous les jours [19, 21], et de toute façon, l'absence de pilosité faciale au stade terminal peut être seulement la conséquence d'un trouble du récepteur hormonal pileaire, sans qu'il y ait d'anomalie de la sécrétion des androgènes et plus particulièrement de la testostérone.

Mais ce sont les rétractions ajoutées à la dolichosténomie, qui, caractérisant l'arachnodactylie, emportent finalement la conviction. La camptodactylie du cinquième doigt, dont on sait qu'elle constitue un bon et fréquent signe de présomption du syndrome de Marfan [4, 16], et que l'on discerne sur la plupart des portraits de Talleyrand, se trouve reproduite à gauche avec une particulière netteté dans le tableau d'Isabey illustrant le congrès de Vienne et visible au Château de Valençay sous la forme d'une gravure (fig. 7). Les autres doigts de la main gauche, dont on peut remarquer la longueur, ont les métacarpophalangiennes en flexion et les interphalangiennes en extension. C'est l'attitude dite " intrinsic plus ", symptomatique d'une rétraction des interosseux, semblable, mais à un degré moindre, à celle rencontrée dans certains cas d'ischémie localisée [5, 6]. Le pouce, en adduction, reste caché.

Du côté droit, ces signes n'apparaissent pas nettement du fait de l'attitude de la main sur la table. La longueur accrue du pouce et l'adduction du premier métacarpien que l'on peut néanmoins observer sont encore mieux distinguées sur la toile de Prud'hon représentant Talleyrand son chapeau de plumes à la main (fig. 8). L'adducteur rétracté tire le pouce contre le deuxième métacarpien et l'index, dans une position qui nécessite une hyperlaxité trapézo-métacarpienne.

Ce mélange de rétractions et d'hyperlaxité articulaire est caractéristique du syndrome de Marfan [4, 16], et de plus, dans le cas typique donné en exemple par Mc Kusik (fig. 3-15 de la page 78 de son livre) [16] on constate indiscutablement aussi l'association d'une main "intrinsic plus" et d'une camptodactylie du cinquième doigt. On ne se trouve donc pas chez Talleyrand en présence d'un habitus Marfanoïde, mais d'un syndrome de Marfan authentique dont les effets pléiotropiques du gène autosomique dominant qui le transmet n'ont concerné ni les yeux, ni l'appareil cardio-vasculaire.

Certains auteurs exigent toutefois, pour que le diagnostic de syndrome de Marfan puisse être affirmé sans réserve, l'association minimale d'un critère majeur et d'un critère mineur, les critères majeurs étant constitués par une anomalie caractéristique du cristallin ou la notion d'une histoire familiale positive, et les critères mineurs par les anomalies osseuses ou cardio-vasculaires, auxquelles on ajoute maintenant l'excrétion urinaire accrue d'hydroxyproline. Or, le père de Talleyrand, représenté par Chabord sur un tableau




Fig. 7. - Extrait de la gravure d'Isabey représentant le Congrès de Vienne: Aspect " intrinsic plus " et camptodactylie du 5e doigt de la main gauche de Talleyrand (collection particulière, photo François Bonneau).

qui se trouve dans la galerie du Château de Valençay, était un personnage de haute stature, longiligne, et touché par une arachnodactylie manifeste incluant une rétraction du pouce en adduction ainsi qu'un flexum de la 1^{re} interphalangienne du cinquième doigt. De plus, alors qu'il était apparemment en bonne santé, son décès est brutalement intervenu en quelques jours [14] à l'âge de 54 ans, dans des conditions dramatiques permettant d'évoquer, compte tenu de l'existence de manifestations squelettiques typiques du syndrome de Marfan, et de l'absence de toute altération de la vigilance ou des possibilités d'expression écrite et orale, la constitution soudaine d'un hématome aortique intra-mural disséquant rapidement rompu. Ainsi, dans cette hypothèse, se trouvent réunis un critère majeur et un critère mineur qui, par leur assemblage, autorisent l'identification du syndrome de Marfan dont Talleyrand était porteur.

Du fait de l'existence de troubles mineurs du tissu conjonctif dans près de 20% des cas, il faut conclure avec R.Wynnes-Davies [26] qu'un défaut de formation généralisé de ce tissu constitue le dérangement génétique sous-jacent au pied bot varus équin congénital dit idiopathique, dont la présence chez un sujet porteur d'un syndrome de Marfan n'apparaît donc pas dans ces conditions comme résultant de l'effet du hasard. Sur 16 cas incontestables de syndrome de Marfan recensés à Edimbourg [4], on relève, en effet, 1 pied bot varus équin congénital, et 2 métatarsus varus congénitaux. Ces derniers, représentant 1/3 de pied bot varus équin congénital, procèdent d'un même désordre génétique et comportent d'ailleurs un risque de récurrence dans la fratrie d'environ 1 sur 20, mais, à la différence du pied bot varus équin congénital, avec un taux de masculinité de 0,7 [26]. Au total, on enregistre la présence de déformations de même nature, mais de gravité différente, 3 fois sur 16. L'existence de pieds-bots varus équins congénitaux est d'ailleurs signalée dans d'autres atteintes généralisées du tissu conjonctif, comme le syndrome d'Ehlers-Danlos, dont il a été décrit une forme de transition avec le syndrome de Marfan [24], et dont une étude a montré que, sur 100 malades répertoriés, 7 se sont avérés porteurs d'un pied bot varus équin congénital, dont 4 de façon bilatérale [3].

Le problème est de savoir si le gène du syndrome de Marfan, qui concerne une molécule très largement distribuée dans divers tissus, et qui est un gène majeur, a, en ce qui concerne le pied bot, une action mineure additionnée à celle d'autres gènes de petit effet pour former un système polygénique, auquel s'ajoute éventuellement un facteur de milieu, ou bien si, en plus de son effet principal, il produit des effets secondaires sous forme d'un pied bot varus équin congénital, de la même façon qu'il provoque dans d'autres familles, du fait d'une expressivité variable, la constitution progressive de scolioses, de cyphoscolioses, ou bien encore de déformations thoraciques.

C'est par l'analyse du pedigree que l'on arrive à connaître la réponse. Il est remarquable en effet qu'un oncle paternel de Talleyrand était aussi pied-bot [1], mais que cet oncle n'était pas issu de la même mère que son père [22], atteint d'un syndrome de Marfan. La tare génétique remonte donc au grand-père paternel de Talleyrand, et même sans doute beaucoup plus loin, si l'on en croit les confidences de l'un de ses cousins selon lequel il y aurait toujours eu un pied bot dans la famille [15].

La résurgence du pied bot aux différents échelons de la généalogie des Talleyrand va à l'encontre d'une hérédité polygénique pour ce qui les concerne, puisque, dans cette éventualité, le risque décroît très rapidement avec le degré de parenté et finit par disparaître au fil des générations [26]. Elle s'inscrit en faveur d'une transmission par un gène autosomique dominant, avec le syndrome de Marfan pour effet principal et le pied bot varus équin comme effet secondaire, une pénétrance réduite expliquant, pour ce dernier tout au moins, le phénomène de la génération sautée.

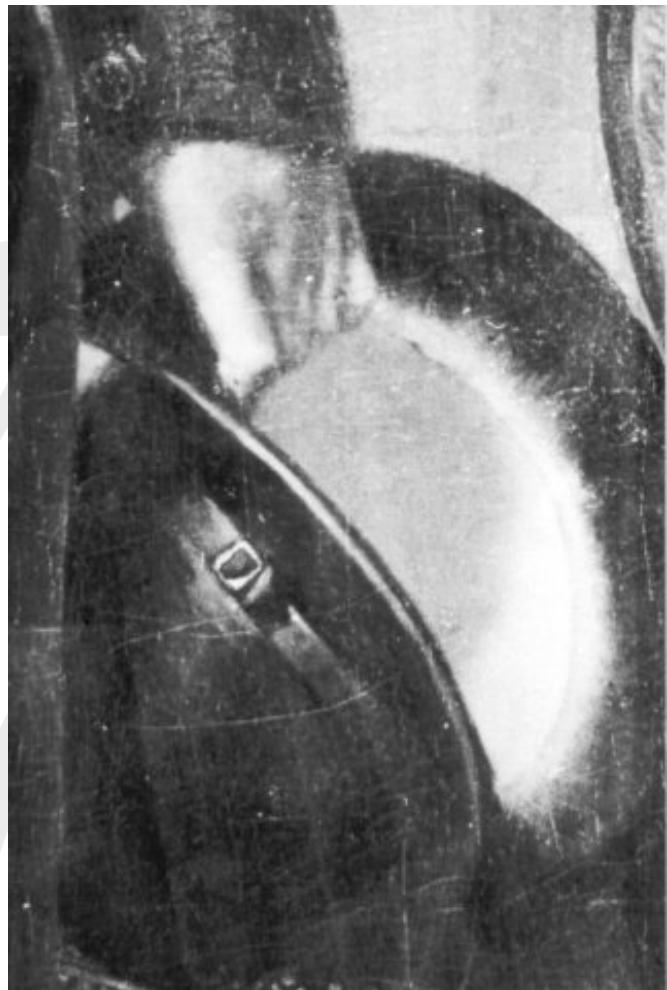

Fig. 8. - Détail d'un portrait de Talleyrand par Prud'hon: adduction du pouce et préhension en masse, caractéristiques d'une main plate par arachnodactylie (Collection particulière. Photo Giraudon)

Sur un plan général, le dérangement sous-jacent aux pieds bot varus équins congénitaux non expliqués par une affection neuro-musculaire apparaît donc génétiquement hétérogène, suivant en cela l'hétérogénéité des différents défauts de formation du tissu conjonctif. Dans le cas de Talleyrand, du fait de sa combinaison avec un syndrome de Marfan, le pied bot est à rapporter, du point de vue génétique, à une défectuosité héréditaire du tissu conjonctif transmise de père en fils sur le mode autosomique dominant.

BIBLIOGRAPHIE :

- [1] ABRANTES (duchesse d'), *Mémoires, t.1-1 et II-1, Paris, à la Cité des Livres, 1928.*
- [2] AUDIBERTI. J - "Faire marcher les femmes", in *Talleyrand, Paris, Hachette, 1964.*
- [3] BEIGHTON P. and HORAN F., *Orthopaedic Aspects of the Ehlers-Danlos Syndrome. J Bone Joint Surg (Br), 1969, 51-B, 444-453.*
- [4] BRENTON D.P., DOW C.J., JAMES J.P.P., HAY R.L., WYNNE-DAVIES - *Homocystinuria and Marfan's Syndrome. A comparaison. J. Bone Joint Surg. (Br) 1972, 54B, 277-298.*
- [5] BUNNEL S. - *Ischaemic Contracture, Local, in the Hand. J. Bone Joint Surg. (Am), 1953, 34A, 88-101.*
- [6] BUNNEL S., DOHERTY E.W. and CURTIS R.M. - *Ischaemic Contracture, Local in the Hand. Plast. Reconstr. Surg., 1948, 3, 424-433.*
- [7] CABANES (Docteur), *Légendes et curiosités de l'histoire (2e série), Paris, Albin Michel.*
- [8] COTTIN P. *Lettres du Prince de Talleyrand et de la Duchesse de Dino à Madame Adélaïde, Nouvelle Revue Rétrospective, 2e série, 4e semestre, 1901.*
- [9] COURT BROWN W.M. - *Males with an XYY Sex Chromosome Complement. J. Med. Genet., 1968, 5, 341-359.*
- [10] DUCROQUET R. - *La chaussure orthopédique in L. OMBREDANNE et P. MATHIEU: Traité de Chirurgie Orthopédique, t. V, Paris, Masson, 1937.*
- [11] IDELBERGER K. - *Die Ergebnisse der Zwillingsforschung beim angeborenen Klumpfuß. Verh. Deutsche. Orthop. Ges., 1939, 33, 272-275.*
- [12] LACHERETZ M. - *Un cas méconnu de syndrome de Marfan: celui de Talleyrand. Bull. Acad. Natle. Med., 1986, 170, 1033-1040.*
- [13] LACHERETZ M. - *Le pied bot de Talleyrand. Etiologie et considérations génétiques. Chirurgie, 1987, 113, 148-153.*
- [14] LACOUR-GAYET G. - *Talleyrand, 3 volumes, Paris, Payot, 1928 à 1931.*
- [15] LOLIEE F. - *Talleyrand et la Société Française Paris, Emile Paul, 1910.*
- [16] MAC KUSICK V.A. - *Héritable Disorders of Connective Tissue. St Louis, The CV Mosby Company, 1972.*
- [17] MARFAN A.B. - *Un cas de déformation congénitale des quatre membres, plus prononcée aux extrémités, caractérisée par l'allongement des os avec un certain degré d'amincissement. Bull. Mém. Soc. Méd. Hôp. Paris, 1896, 13, 220-226.*
- [18] MAU C. - *Der Klumpfuß. Ergebns. Chir. u. Orthop., 1927, 20, 361-506.*
- [19] ORIEUX J. - *Talleyrand ou le Sphinx incompris. Paris, Flammarion, 1970.*
- [20] PALMER R.M. - *The Genetics of Talipes Equinovarus. J. Bone Joint Surg. (Am) 1964, 46A, 542-556.*
- [21] PICHOT A. *Souvenirs intimes sur M. de Talleyrand, Paris, E. Dentu, 1870.*
- [22] SAINT-ALLAIS M. DE - *Précis historique sur les Comtes de Périgord, Paris, A. Guyot, 1836.*
- [23] TALLEYRAND (Prince de). - *Mémoires (publiés par le Duc de Broglie), t. I, Paris, Calman-Lévy, 1891.*
- [24] WALKER B.A., BEIGHTON P.H. and LAMONT MURDOCH J. - *The Marfanoid Hypermobility Syndrome. Annals of Internal Medicine, 1969, 71, 349 - 352.*
- [25] WHITFIELD A.G.W., ARNOTT W.M. and STAFFORD J.S. - " *Myocarditis " and Aortic Hypoplasia in Arachnodactyl. Lancet, 1951, 1, 1387-1391.*
- [26] WYNNE-DAVIES R. - *Family Studies and the Cause of Congenital Club Foot. J. Bone Joint Surg (Br), 1964, 46B, 445-452.*
- [27] WYNNE-DAVIES R. - *Heritable Disorders of Orthopaedic Practice, Oxford, Blackwell, 1973.*

Les remerciements de l'auteur vont à Monsieur François Bonneau, Conservateur du Château de Valençay, pour les facilités qu'il lui a accordées.